PHILIPS

Services cliniques

Formation

Améliorer la qualité du signal ECG*

La qualité de votre diagnostic ECG dépend de la précision du signal ECG, qui repose elle-même sur un bon contact électrique et un positionnement correct des électrodes. Ce document vous conseille sur la préparation du patient, le positionnement des électrodes ainsi que sur l'identification et la résolution des problèmes les plus courants.

Préparation

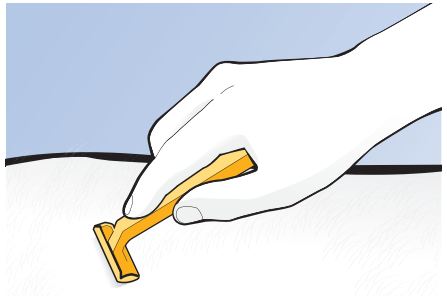

1.
Rasez les zones à forte pilosité (si nécessaire et si les procédures de votre établissement vous y autorisent). Coupez les poils aussi courts que possible afin de réduire le risque de lésions cutanées lors du rasage.

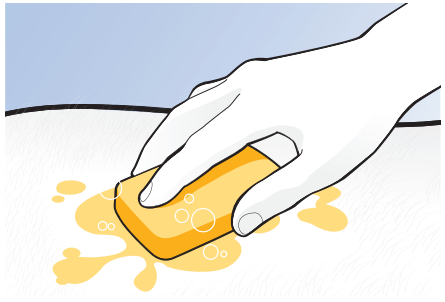

2.
Lavez les zones isolées avec de l'eau savonneuse.

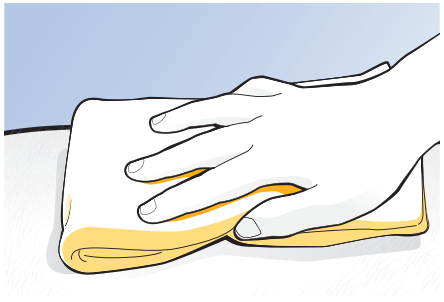

3.
Essuyez les zones où seront positionnées les électrodes avec un gant de toilette rugueux, une compresse rugueuse ou un papier abrasif à grain fin afin d'augmenter la rugosité d'une petite partie de la peau. N'utilisez pas d'alcool pour la préparation de la peau, cela risque de la dessécher.



4.
Appliquez un nouveau jeu complet d'électrodes à usage unique sur les zones préparées. Changez-le quotidiennement ou aussi souvent que nécessaire.

Positionnement

Positionnement des électrodes pour un câble ECG 3 brins

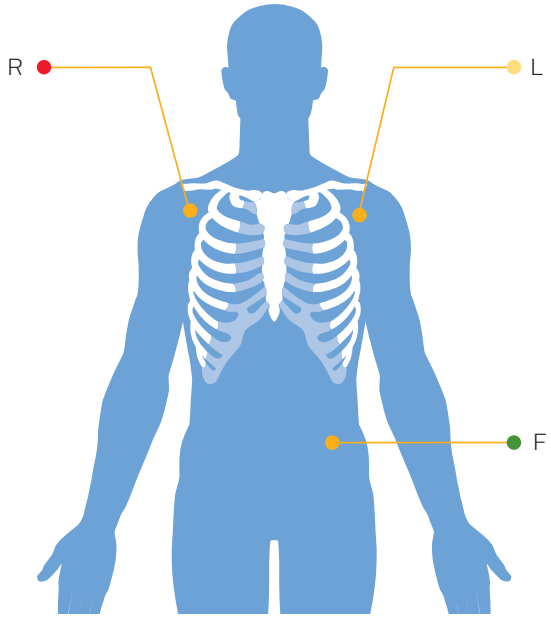

Positionnement des électrodes périphériques

● R	Juste sous la clavicule, près de l'épaule droite
● L	Juste sous la clavicule, près de l'épaule gauche
● F	Sous le nombril, sur la ligne médio-claviculaire gauche

Positionnement des électrodes pour un câble ECG 5 brins

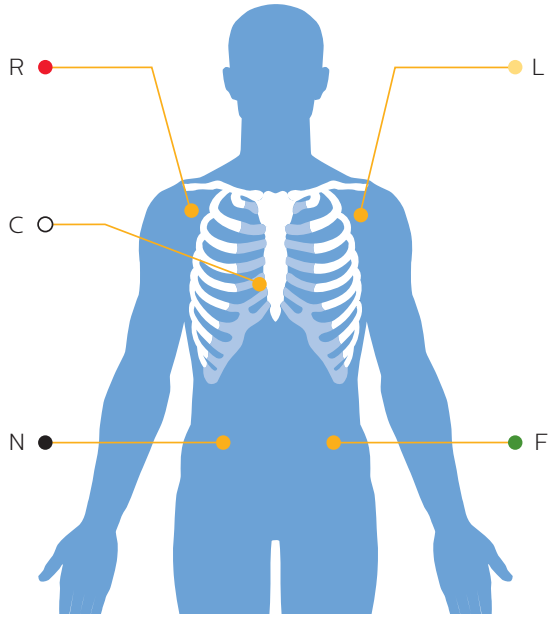

Positionnement des électrodes périphériques

● R	Juste sous la clavicule, près de l'épaule droite
● L	Juste sous la clavicule, près de l'épaule gauche
● N	Sous le nombril, sur la ligne médio-claviculaire droite
● F	Sous le nombril, sur la ligne médio-claviculaire gauche

Positionnement des électrodes précordiales

○ C	Sur le quatrième espace intercostal, au bord droit du sternum

Positionnement des électrodes pour un câble ECG 5 brins avec dérivations EASI

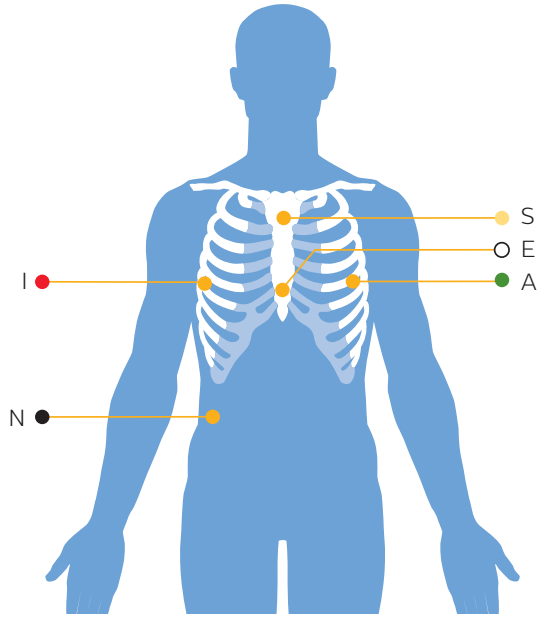

Positionnement des électrodes précordiales

○ E	Sur la partie inférieure du sternum, au niveau du 5ème espace intercostal
● A	Sur la ligne médio-axillaire gauche, au même niveau que l'électrode E
● S	Sur la partie supérieure du sternum
● I	Sur la ligne médio-axillaire droite, au même niveau que l'électrode E
● N	Électrode de référence : positionnement libre, généralement entre la sixième côte et la hanche droite

Résolution des problèmes de qualité du signal

	Causes possibles	Solution
Interférences électriques (50 / 60 Hz) **Ligne de base en dents de scie régulière avec exactement 10 pics tous les 5 mm à 25 mm/s (50 Hz) ou 12 pics tous les 5 mm à 25 mm/s (60 Hz).**	Mauvais positionnement des électrodes.	Réappliquez les électrodes.
	Présence d'un appareil non relié à la terre à proximité du patient.	Déconnectez un à un les appareils électriques se trouvant à proximité du patient en débranchant les prises murales afin d'identifier le défaut de mise à la terre. Faites vérifier la mise à la terre par un technicien.
Artefacts d'origine musculaire **Ligne de base déformée, irrégulière.**	Patient tendu, mal installé.	Assurez-vous que le patient est bien installé.
	Mauvais positionnement des électrodes. Tremblements. Diaphorèse.	Assurez-vous que les électrodes sont appliquées sur des zones planes et non musculaires du torse. Si nécessaire, réappliquez-les.
Ligne de base irrégulière  **Ligne de base irrégulière, en dents de scie.**	Mauvais contact électrique.	Réappliquez correctement les électrodes.
	Interférence due à la respiration.	Éloignez les électrodes des zones les plus susceptibles d'être affectées par les mouvements respiratoires.
	Électrodes défectueuses. Électrodes sèches.	Appliquez de nouvelles électrodes.

Résolution des problèmes de qualité du signal

	Causes possibles	Solution
Instabilité de la ligne de base	Mouvement du patient.	Assurez-vous que le patient est bien installé.
	Électrodes mal appliquées.	Réappliquez les électrodes. Vérifiez que le câble patient ne tire pas sur les électrodes.
	Interférence due à la respiration.	Éloignez les électrodes des zones les plus susceptibles d'être affectées par les mouvements respiratoires.
Mauvais contact des électrodes	Électrodes mal fixées.	Remplacez toutes les électrodes et préparez correctement la peau.
	Câbles défectueux.	Remplacez les câbles.



Mouvement rythmique, de haut en bas, de la ligne de base ECG.



Tracé avec pics très hauts puis très bas, par étapes.

* Pour vérifier le positionnement, reportez-vous au manuel d'utilisation du moniteur patient Philips IntelliVue et aux normes pratiques de votre établissement.

© 2017 Koninklijke Philips N.V. Tous droits réservés.
Les caractéristiques sont sujettes à modification sans préavis.

www.philips.fr

4522 991 32502 * MAR 2018